

11 県内で発生した豚熱 2 例目における病理組織学的考察

中央家畜保健衛生所

○松本 裕治・山岸 聡美

I はじめに

豚熱 (CSF) は CSF ウイルス (CSFV) による豚とイノシシの感染症で、感染した豚との直接接触や、汚染された豚肉を含む食品残渣の非加熱給餌、汚染された人・器具との接触などで感染する¹⁾。わが国では CSF 撲滅計画を実施して、1992 年の発生を最後に沈静化し、2007 年に清浄国と認められた。しかし、2018 年に国内で 26 年ぶりの発生が確認され、その後、2021 年 1 月までに全国で 11 県 62 例の発生²⁾があった。本県でも 2019 年 9 月～11 月にかけて 5 例の発生が確認されている。今回、本県で発生した 5 例のうち、2 例目について CSF の病理組織学的に特徴的な所見を得ることができたため、概要を報告する。

II 発生概要

繁殖豚約 100 頭を飼養する一貫経営養豚場で、2019 年 9 月 16 日に肥育豚が元気消失との連絡があり、病性鑑定を実施した。当該農場は、同年 9 月 13 日に発生した本県 1 例目の CSF 発生農場の搬出制限区域内に所在していた。

当該農場では、母豚と子豚に以下のワクチン接種を行っていた (表 1)。

表 1 ワクチン接種プログラム

	ワクチン	接種時期
母豚	日本脳炎、豚パルボウイルス病 (混合)	不定期
	萎縮性鼻炎	分娩前、毎回
	豚流行性下痢	分娩 2 週間前、毎回
子豚	豚丹毒、豚胸膜肺炎 (混合、不活化)	30 日齢及び 60 日齢
	豚サーコウイルス 2 型感染症	20 日齢
	豚マイコプラズマ病	1 週齢～10 日齢、1 回のみ

III 材料及び方法

1 材料

生体 3 頭、同居豚 10 頭の EDTA 加血液及び血清を病性鑑定に供した。

2 方法

(1) 血液検査

EDTA 加血液を材料に、自動血球計数装置 (tinkaCB-1000、アークレイ社、京都) による白血球数の測定及びギムザ染色による好中球の核の左方移動を確認した。

(2) 病理組織学的検査

病理解剖を実施した後、10%中性緩衝ホルマリン液に浸漬した諸臓器について、病理組織学的検査を実施した。病理組織学的検査では、諸臓器を材料にヘマトキシリン・エオジン (HE) 染色での一般染色、扁桃、脾臓及び腎臓を材料に、リンタン グステン酸・ヘマトキシリン (PTAH) 染色を実施した。さらに、扁桃、脾臓及び鼠 径リンパ節について、マウス抗 CSFV モノクローナル抗体 (CVL) を用いた免疫組織 学的検査、扁桃及びソ径リンパ節について、ビオチン化抗豚サーコウイルス II 型 (PCV2) 豚血清 (農研機構動物衛生研究部門) を用いた免疫組織学的検査、肺につ いて、マウス抗繁殖・呼吸器症候群 (PRRS) ウイルスモノクローナル抗体 (RTI) を 用いた免疫組織学的検査を実施した。

(3) ウイルス学的検査

CSFV について、扁桃を材料に抗 CSFV 蛍光標識抗体 (豚コレラ FA、京都微研) を 用いた染色 (蛍光抗体法)、扁桃及び血清を材料に遺伝子検査、血清を材料に ELISA (豚コレラエライザキット II、JNC 株式会社) 法による抗体検査を実施した。

IV 検査成績

1 血液検査

生体 1 及び 2、同居豚 6 頭で白血球数の減少 (1 万個/mm³以下)、生体 3 頭と同居豚 6 頭で好中球の核の左方移動が認められた。

2 病理検査

(1) 剖検所見 (表 2)

生体 1 及び 3 では耳翼、腹部、臀部等にチアノーゼが認められた。全頭で脾臓の腫 大があり、生体 1 及び 2 では暗赤色化していた (図 1)。全頭でソ径リンパ節及び下顎 リンパ節の腫大と暗赤色化が認められた。生体 1 及び 3 の膀胱で粘膜面に桃白色斑が 散在していた。

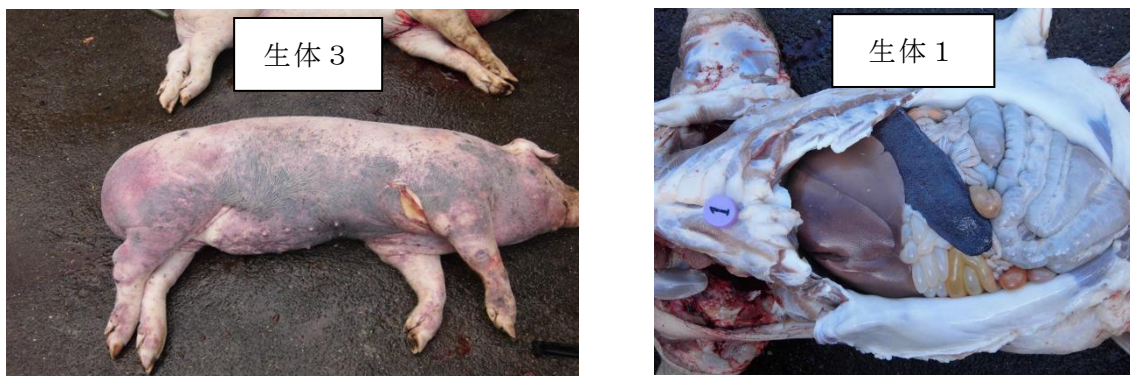

図 1 剖検所見 左側：耳翼、腹部、臀部等にチアノーゼ
右側：脾臓の暗赤色腫大

表 2 剖検所見

部 位	生体1	生体2	生体3
体重・性別	約70kg・雌	約70kg・雄	約70kg・雌
年齢・生年月日	約5か月齢	約5か月齢	約5か月齢
死殺の別	鑑定殺	鑑定殺	鑑定殺
臨床症状	硬結便	呼吸速迫、後駆ふらつき	呼吸速迫、起立不能
	削瘦	発育良好	軽度削瘦
外 貌	チアノーゼ(右耳翼端、右頬部、胸部～腹部、右臀部、外陰部)	著変なし	チアノーゼ(左右側腹、四肢外側、臀部)
皮下組織	著変なし	著変なし	左右下顎部～下腹部 黄色水腫、ゼリー様
腹 腔	黄色透明腹水貯留	黄色透明腹水貯留	黄色透明腹水貯留
胸 腔	黄色透明心嚢水貯留	黄色透明心嚢水貯留	麦稈色透明心嚢水貯留
	横隔膜面包膜 白色線維析出	著変なし	横隔膜面包膜 白色線維析出
肝 臓	2mm大赤色斑散在 退色		2mm大赤色斑散在
脾 臓	暗赤色腫大	暗赤色腫大 辺縁に黒色部(1か所)	腫大 1cm大暗赤色斑(1か所)
腎 臓	退色	著変なし	針先大赤色点(数か所)
心 臓	著変なし	著変なし	著変なし
肺	軽度退縮不全 小葉単位で肝変化	軽度退縮不全 小葉単位で肝変化	軽度退縮不全 左前葉肝変化 右前葉背側 暗赤色斑(3か所)
中枢神経系	NT	NT	NT
消化器系	NT	NT	NT
その他	ソ径リンパ節 腫脹、割面暗赤色斑 下顎リンパ節 腫脹、割面暗赤色斑 膀胱 粘膜面に桃白色斑散在	ソ径リンパ節 腫脹、割面暗赤色斑 下顎リンパ節 腫脹、割面暗赤色斑 膀胱 著変なし	ソ径リンパ節 腫脹、割面暗赤色斑 下顎リンパ節 腫脹、割面暗赤色斑 膀胱 粘膜面に桃白色斑散在

NT:検査なし

(2) 病理組織学的検査 (表 3)

生体 1 の扁桃ではリンパ濾胞内のリンパ球の減少が著明で、リンパ濾胞の構造が不明瞭になっていた。また、マクロファージの増加も認められた (図 2)。生体 1 の扁桃における CSFV の免疫組織化学的検査では、扁桃陰窩上皮細胞の細胞質内にわずかに CSFV の陽性反応が認められた (図 3)。脾臓及びソ径リンパ節では CSFV の免疫組織化学的検査は陰性だった。全頭に共通して、全身の諸臓器で小血管の腫大及び脾臓におけるリンパ球の減少が見られた。また、生体 1 及び 3 では髄外造血が認められ、特に

生体 3 で顕著だった (図 4)。ソ径リンパ節は No. 1 及び 3 でリンパ球の減少が認められた (図 5)。膀胱では生体 3 で粘膜固有層にリンパ球及びマクロファージの浸潤が認められた (図 6)。PTAH 染色、ビオチン化抗 PCV2 豚血清を用いた免疫組織化学的検査及びマウス抗 PRRS モノクローナル抗体を用いた免疫組織化学的検査は全て陰性だった。

表 3 組織学的検査成績 (HE 染色)

部 位	組 織 変 化	生体1	生体2	生体3
肝 臓	小葉間結合織、三つ組にリンパ球、マクロファージ浸潤	+	+	++
	類洞拡張	+	+	+
	小血管内皮細胞腫大	+	+	+
脾 臓	うっ血	++	+	++
	リンパ球減少	++	++	++
	小血管内皮細胞腫大	+	+	+
	髄外造血	+	-	++
腎 臓	うっ血	+	+	++
	間質にリンパ球、マクロファージ浸潤	+	+	++
	髄質 間質に出血	-	+	+
	小血管内皮細胞腫大	+	+	+
心 臓	心筋線維間にリンパ球、マクロファージ浸潤	+	-	+
	腱索の内膜直下にリンパ球、マクロファージ浸潤	+	-	+
	心外膜下にリンパ球、マクロファージ浸潤	-	+	-
	小血管内皮細胞腫大	+	+	+
肺	うっ血	-	+	-
	肺胞内 出血	-	+	-
	好中球、マクロファージ浸潤、細胞退廃物貯留	+	++	+++
	細気管支内 好中球浸潤、細胞退廃物貯留	-	++	++
	線維素析出	+	-	-
	小葉間結合織 水腫性肥厚	+	-	+
その他	小血管内皮細胞腫大	+	+	+
	膀胱 粘膜固有層にリンパ球、マクロファージ浸潤	+	-	++
	小血管内皮細胞腫大	+	+	+
	ソ径リンパ節 うっ血	-		+
	リンパ球減少	++	NT	++
	小血管内皮細胞腫大	+		+
	壊死	-		+
	扁桃 リンパ球減少	+	NT	NT
	皮膚 真皮層に出血、リンパ球、マクロファージ浸潤	NT	NT	++
	小血管内皮細胞腫大			+

+ : 軽度、++ : 中等度、+++ : 重度、NT : 検査なし

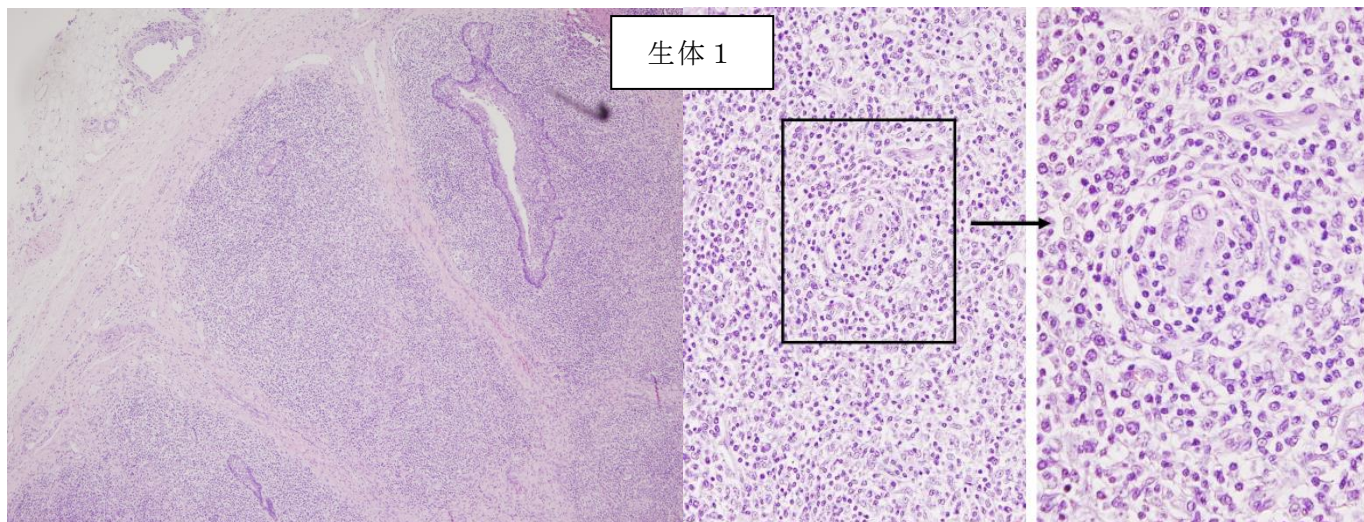


図 2 扁桃 (HE 染色)

左側：低倍率 リンパ濾胞内のリンパ球が減少。
右側：高倍率 マクロファージの増加が認められる。

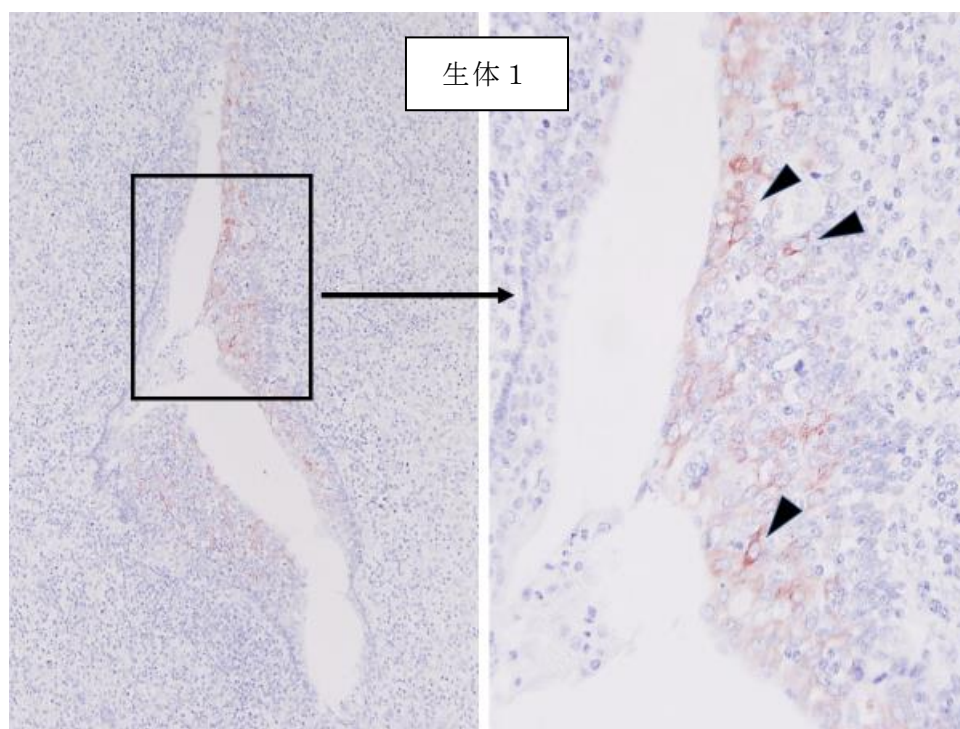


図 3 扁桃 (免疫組織化学的検査)

左側：低倍率、右側：高倍率
矢頭：陰窩上皮細胞の細胞質内に陽性反応

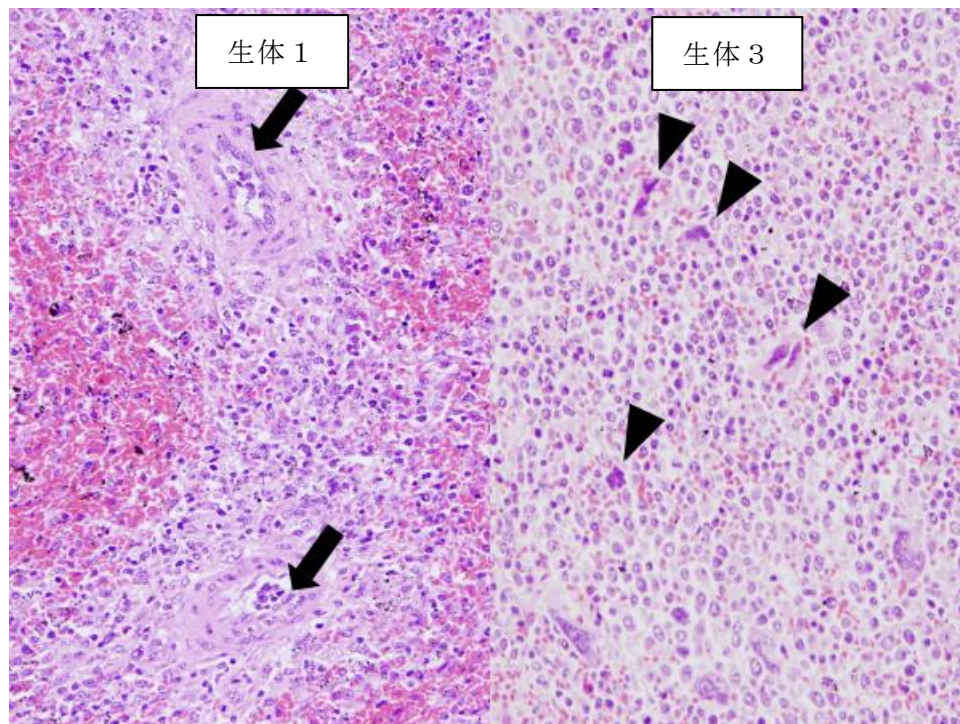


図 4 脾臓 (HE 染色)

矢印：血管内皮細胞の腫大、矢頭：髓外造血

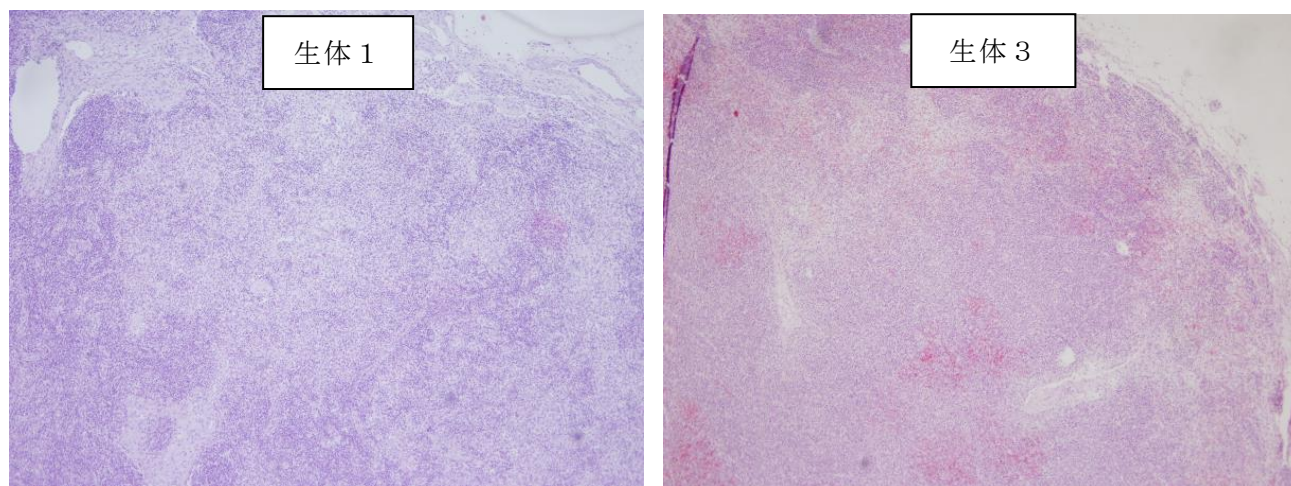


図 5 ソ径リンパ節 (HE 染色)

リンパ球の減少が認められる。

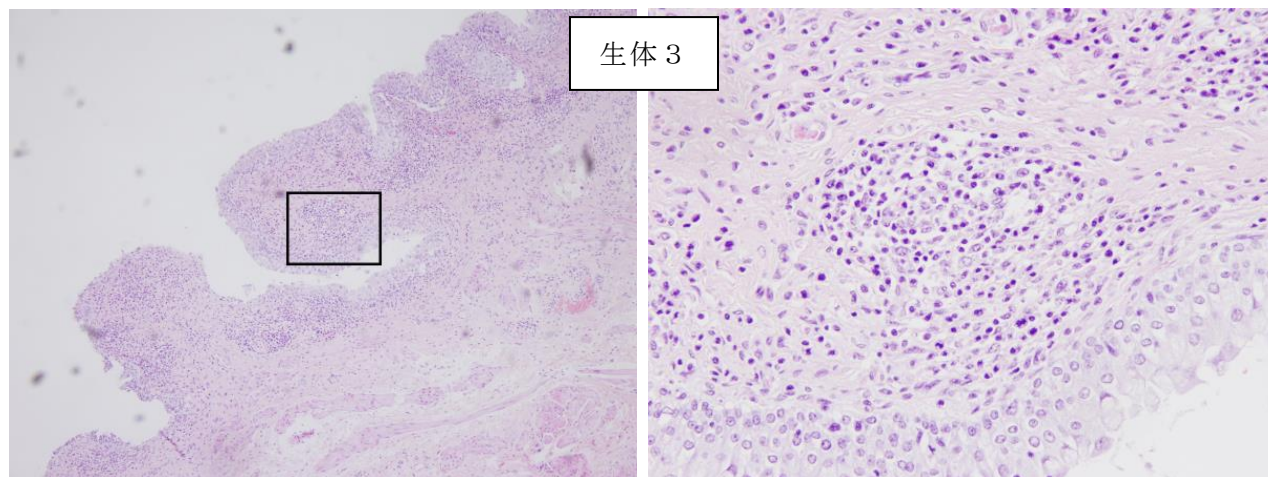


図 6 膀胱 (HE 染色)

左側：低倍率、右側：高倍率 リンパ球とマクロファージの増加が認められる。

3 ウイルス学的検査

生体 3 頭の扁桃及び血清、同居豚 6 頭の血清から RT-PCR 法によりペスチウイルス特異的遺伝子が検出され、RFLP 法により CSFV と推定された。CSFV と推定された PCR 産物は、農研機構動物衛生研究部門で実施されたダイレクトシーケンスにより CSFV 由来と判定された。蛍光抗体法では生体 2 で陽性だった。ELISA 法による抗体検査では生体 3 頭及び同居豚 4 頭で陽性と判定された。

V まとめと考察

ウイルス学的検査及び血液検査結果から本症例を CSF と診断した。病理組織学的検査ではリンパ組織における軽～中程度の減少及びマクロファージの増加、全身の諸臓器における小血管内皮細胞の腫大、脾臓における髄外造血が認められた。

CSFV は最初に扁桃の陰窩上皮細胞で増殖し、その後、形質細胞様樹状細胞やマクロファージ、内皮細胞に感染する³⁾。CSFV に感染した形質細胞様樹状細胞からは、多量の IFN- α が分泌され、リンパ球のアポトーシスが引き起こされる³⁾。このアポトーシスしたリンパ球をマクロファージが貪食する⁴⁾ ためリンパ球の減少が起きる。血管内皮細胞の腫大は CSFV 感染マクロファージなどから炎症性サイトカインが分泌されることで細胞が障害されるためと考えられている⁵⁾。

2018 年より国内で発生している CSFV の株はサブジェノタイプ 2.1d に分類され、中程度毒性がある⁶⁾。国内や海外での感染実験や農場で発生した中程度毒性の報告をまとめると、低～中程度の毒性を示す CSFV に感染による死亡率は低く⁷⁾、組織学的所見もリンパ組織におけるリンパ球のわずかな枯渇やマクロファージの増加^{8、9)}、血管内皮細胞の中程度の壊

死¹⁰⁾、脾臓における髓外造血^{8、10)}、結腸の潰瘍⁸⁾といった所見が報告されている。今回鑑定殺した 3 頭は消化管の採材を行っていないため、結腸の検査は実施していないが、病理組織学的検査結果はこれらの報告されている所見と多くの部分で一致していた。また、生体 3 頭はウイルス血症及び白血球数減少を呈しており、抗体検査では陽性だった。この段階は農研機構の報告¹¹⁾と照らし合わせ、CSFV の感染から 4 週間程度であると推察した。マクロファージの増加は経過の長い症例の病理組織学的変化¹²⁾とされ、本症例は CSFV に対する抗体が産生されていることから、感染からの経過が長いと推察した。以上から県内で発生した 2 例目 CSF では、典型的な CSF の病理組織学的変化が観察されたと考察した。

VI 謝辞

本症例の発表にあたり、マウス抗 CSFV モノクローナル抗体を用いた免疫組織学的検査していただいた、国立研究開発法人農業・食品産業技術総合研究機構動物衛生研究部門病態研究領域 病理ユニットの山本佑先生に深謝いたします。

VII 参考文献

- 1) 迫田義博 (2011). 豚コレラ 明石博臣ら (編) 動物の感染症<第三版>, 近代出版, 173-174.
- 2) 農林水産省ホームページ, 消費安全局, 家畜防疫, 豚熱, 国内の発生状況について.
- 3) Artur Summerfield ら (2015). Immune Responses Against Classical Swine Fever Virus: Between Ignorance and Lunacy. *Frontiers in Veterinary Science*. volume2. 1-9.
- 4) P. J. Sánchez-Cordón ら (2005). Lymphocyte apoptosis and thrombocytopenia in spleen during classical swine fever: role of macrophages and cytokines. *Veterinary Pathology*. 42 (4), 477-488.
- 5) 山田学 (2020). 一豚の海外家畜伝染病の疾病診断—豚熱・アフリカ豚熱 特定疾病等に関する防疫技術研修, 主催 公益社団法人 中央畜産会.
- 6) Ken-ichiro KAMEYAMA ら (2019). Experimental infection of pigs with a classical swine fever virus isolated in Japan for the first time in 26 years. *J Vet Med Sci*. 81 (9), 1277-1284.
- 7) Yumiko Shimizu ら (2020). Epidemiology of Classical Swine Fever in Japan—A Descriptive Analysis of the Outbreaks in 2018-2019. *Frontiers in Veterinary Science*. volume2. 1-14.
- 8) Uda Zahli Izzati ら (2021). Pathology of the outbreak of subgenotype 2.5 classical swine fever virus in northern Vietnam. *J Vet Med Sci*. 7 (1), 164-174.

9) Katinka Belák ら (2008). Comparative studies on the pathogenicity and tissue distribution of three virulence variants of classical swine fever virus, two field isolates and one vaccine strain, with special regard to immunohistochemical investigations. *Acta Veterinaria Scandinavica*. 50 (1), 1-13.

10) M. Narita ら (2000). Comparative Immunohistopathology in Pigs Infected with Highly Virulent or Less Virulent Strains of Hog Cholera Virus. *Veterinary Pathology*. 37, 402-408.

11) 農研機構ホームページ, 動物衛生研究部門, 疾病情報, CSF (豚熱), CSF (豚熱)の解説と参考資料.

12) 清水実嗣 (1996). 豚病会報, No. 29 1996, 7-8.